



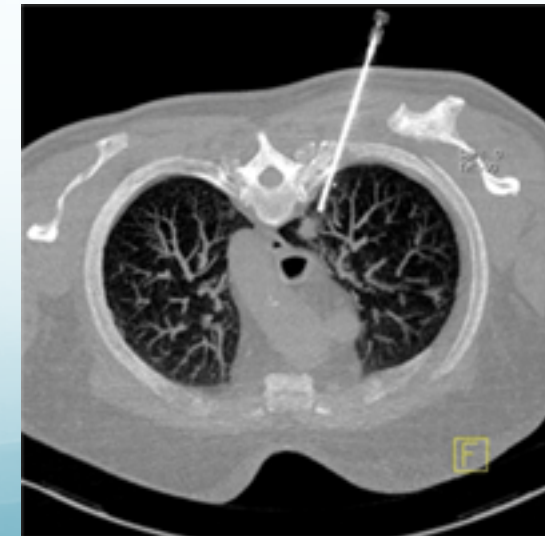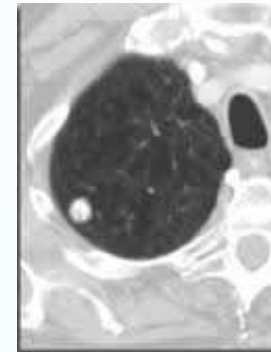
Quoi de neuf: Exérèse diagnostique d'un nodule pulmonaire périphérique

Dr Xavier de Kerangal
Chirurgie vasculaire et thoracique
Hôpital J. Monod - Le Havre



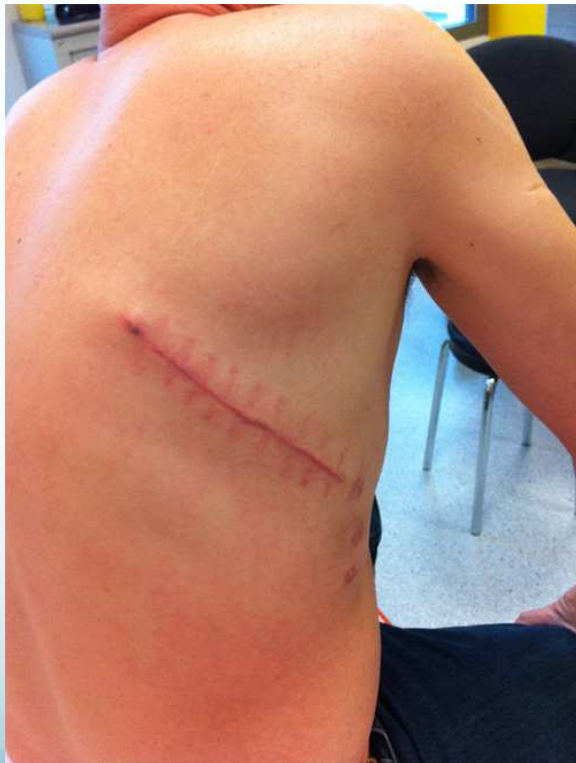Diagnostic d'un nodule pulmonaire périphérique

- Fibroscopie bronchique
- Ponction sous scanner
- Biopsie chirurgicale





Chirurgie



- Biopsie-éxérèse par thoracotomie

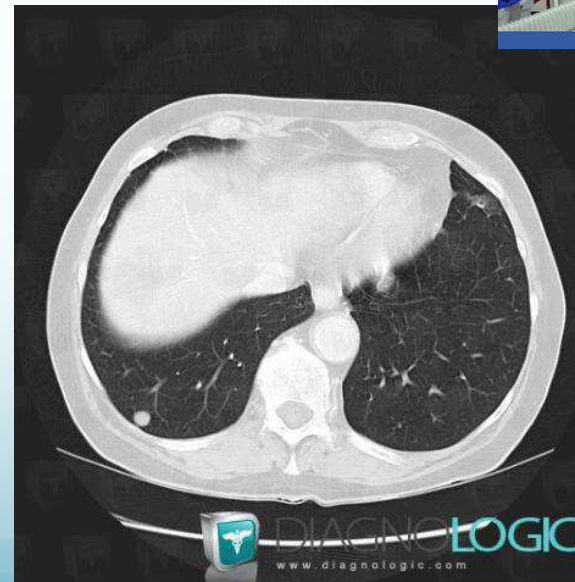
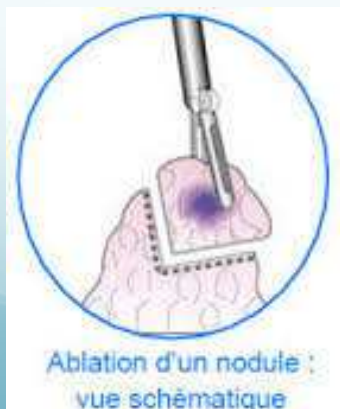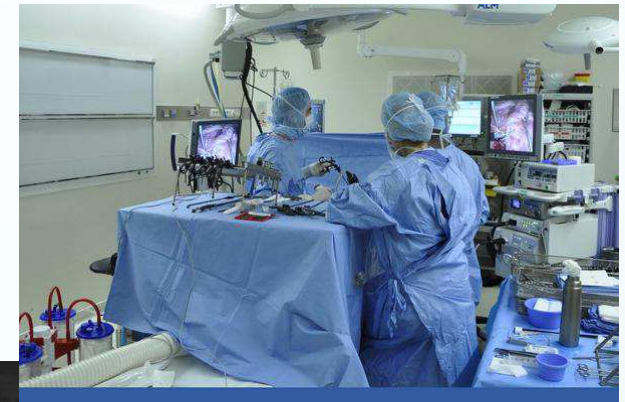Palpation manuelle du nodule

Exérèse par résection atypique ou énucléation



Chirurgie

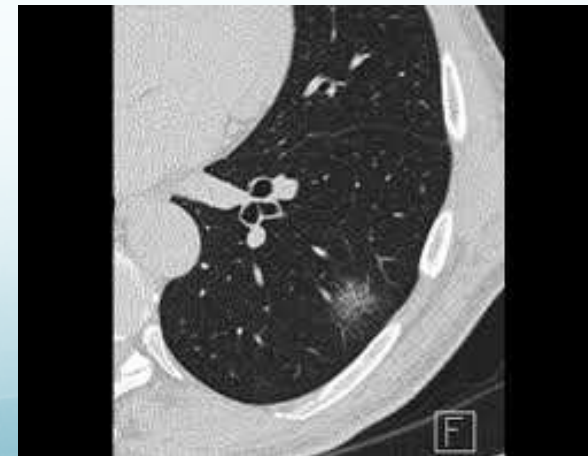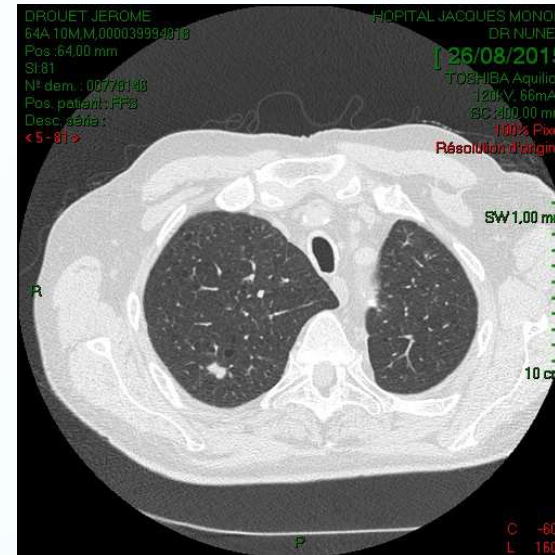
- Biopsie-éxérèse par thoracoscopie
 - Nodule sous-pleural :
Repérage plutôt facile
Exérèse plutôt simple





Chirurgie

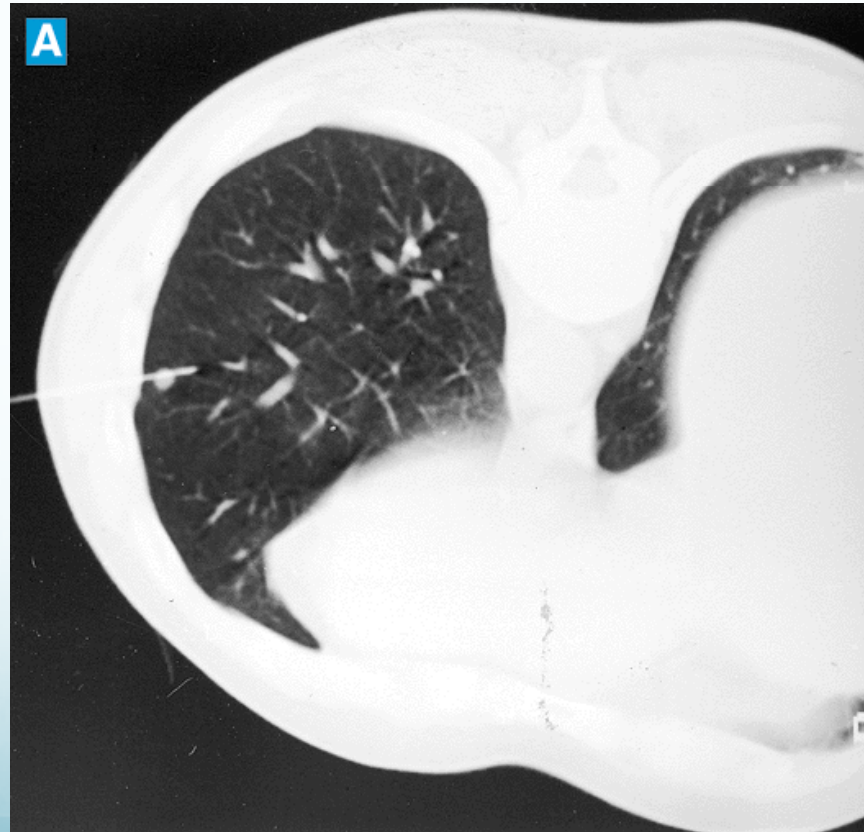
- Biopsie-éxérère par thoracoscopie
 - > Problème du nodule pulmonaire difficilement repérable
 - > Nécessité d'un repérage pour éxérèse





Chirurgie

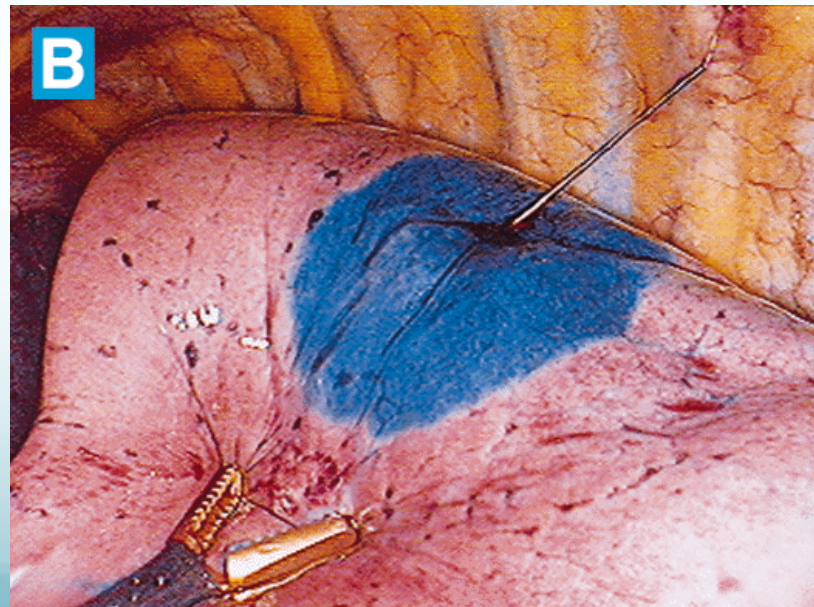
- Biopsie-éxérère par thoracoscopie
- Harpon





Chirurgie

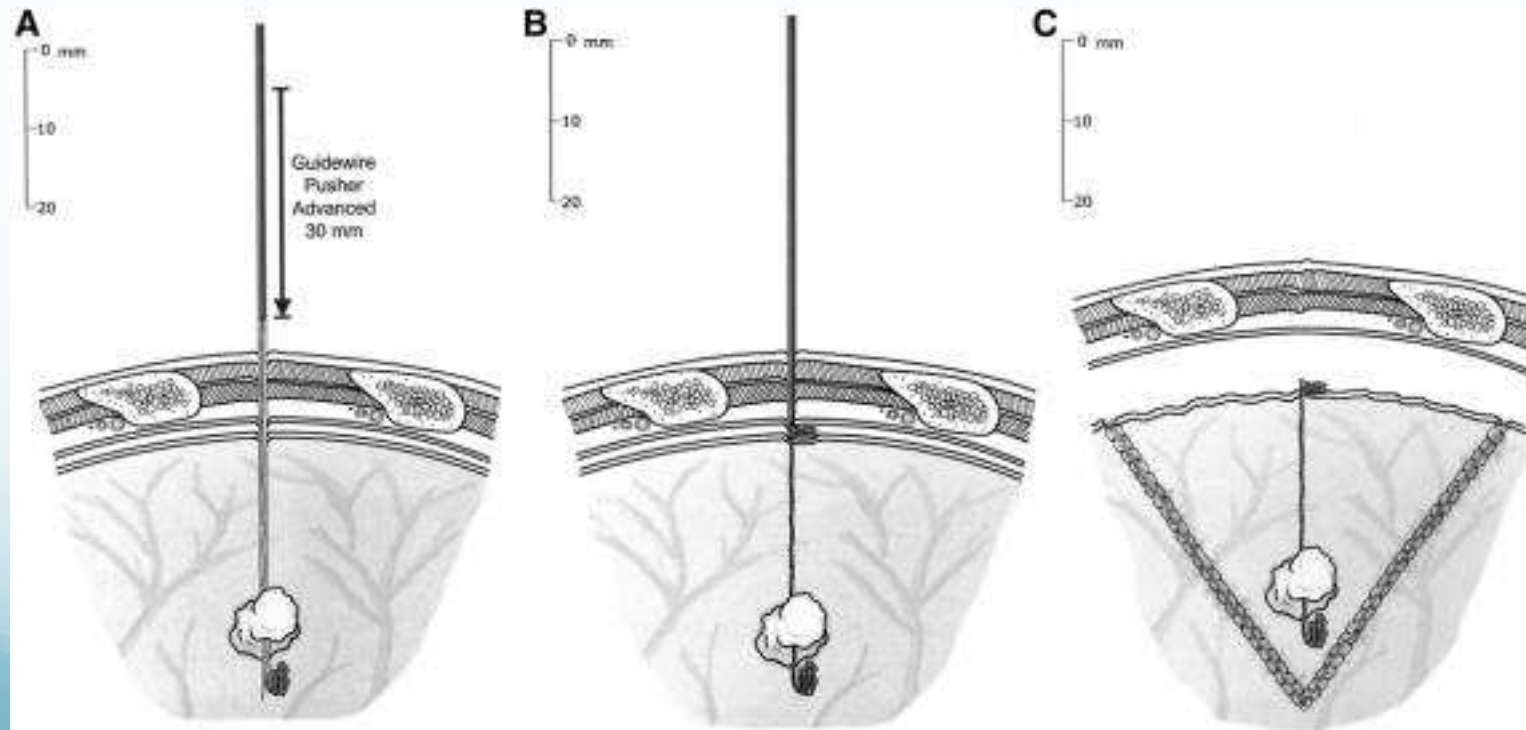
- Biopsie-éxérère par thoracoscopie
- Tatouage au bleu de méthylène





Chirurgie

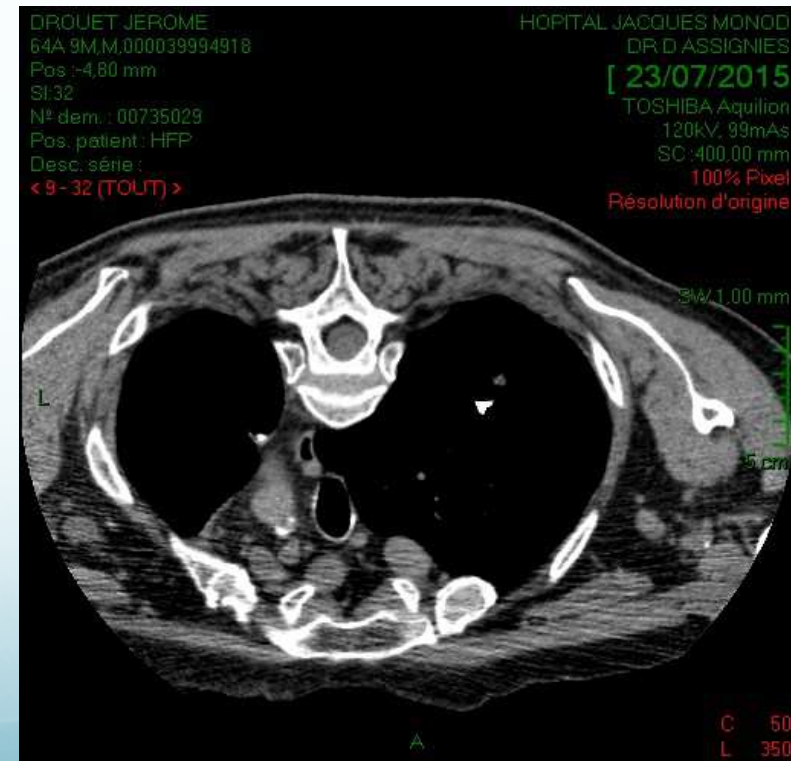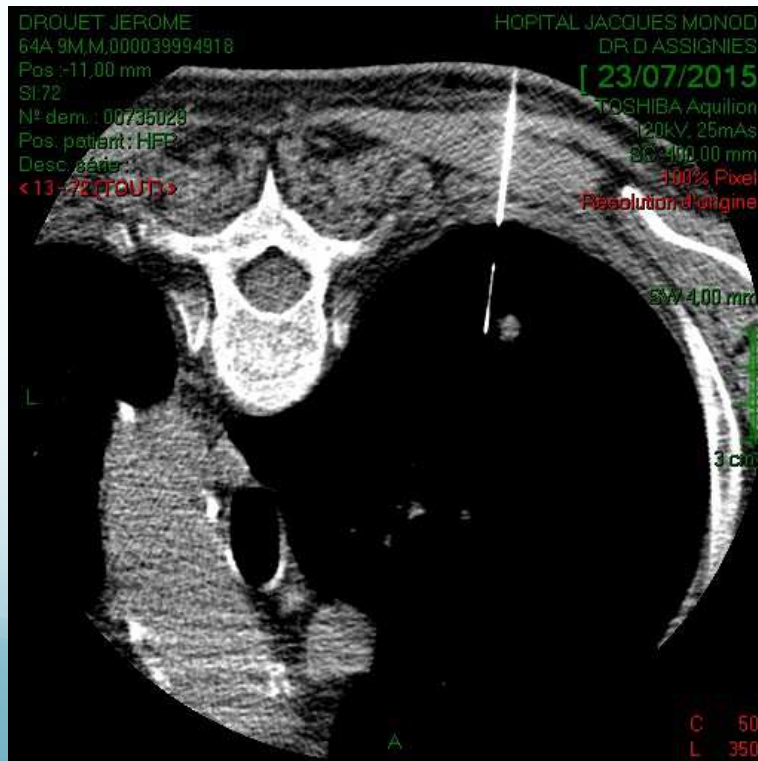
- Biopsie-éxérère par thoracoscopie
 - Repérage par micro-coil: principe





Chirurgie

- Biopsie-éxérère par thoracoscopie
- Repérage par COIL

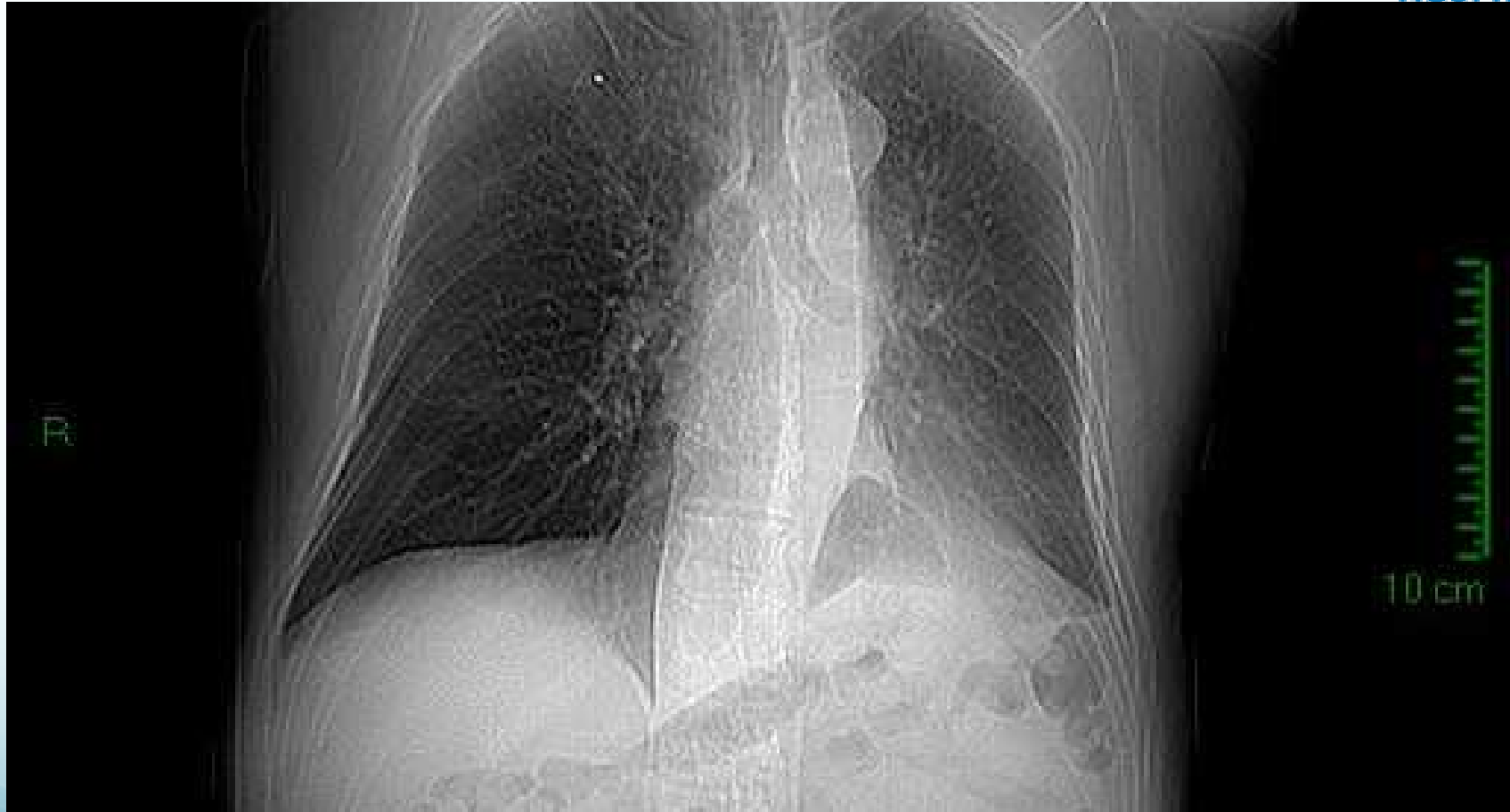



Chirurgie



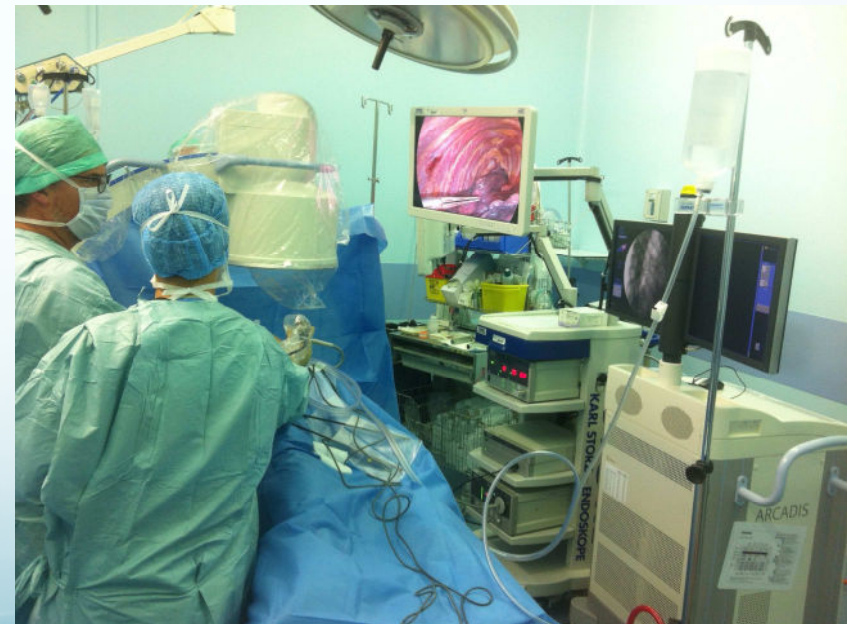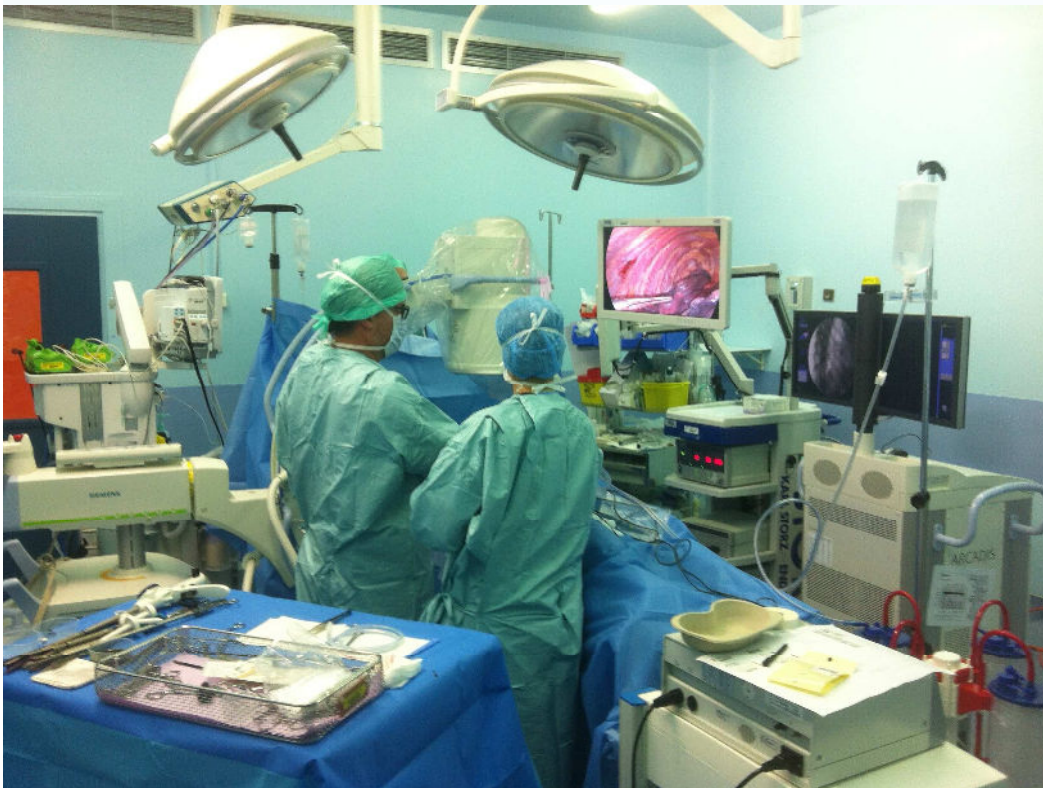GRUPE
HOSPITALIER
CAENNAIS





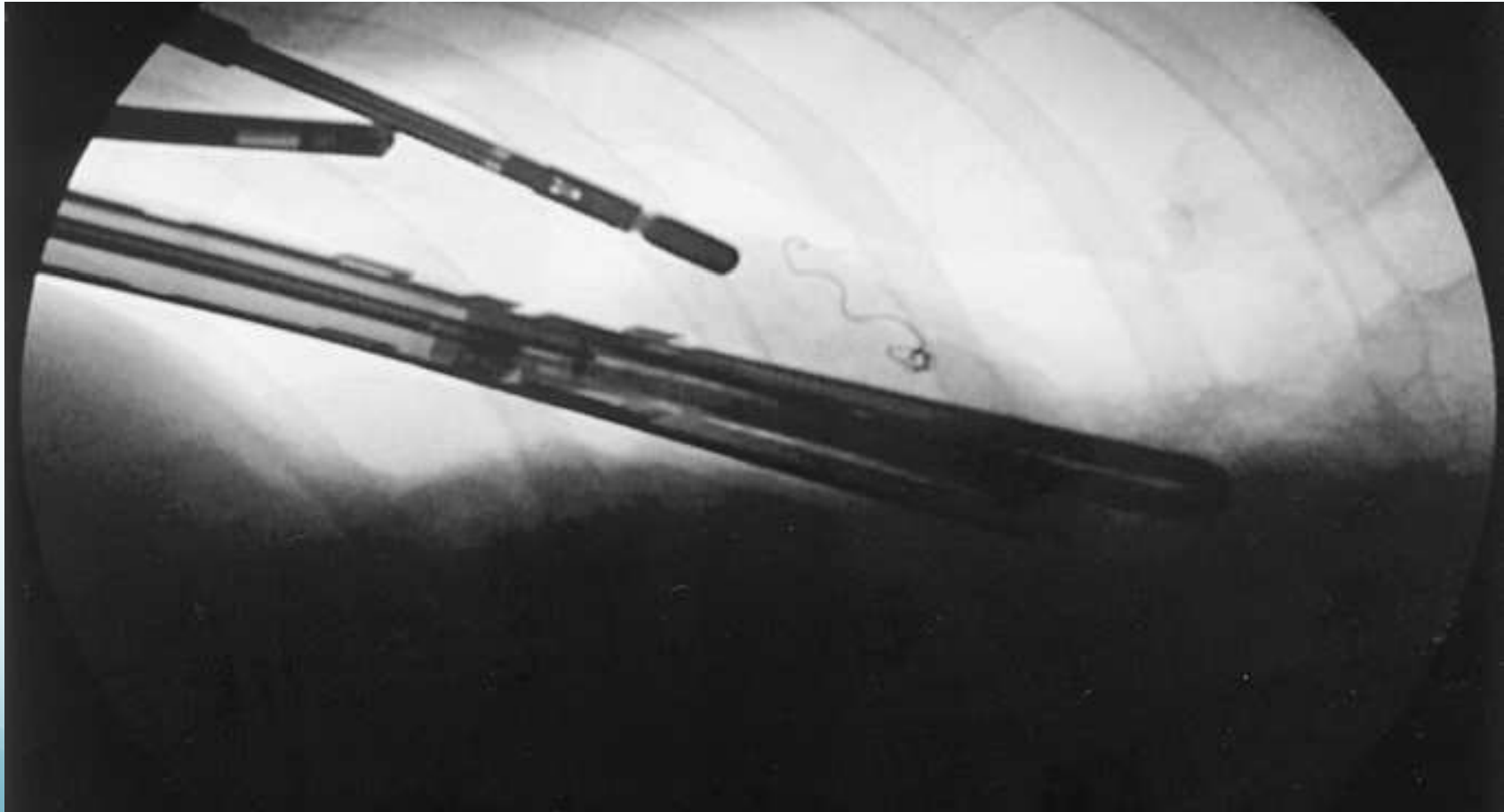
Chirurgie

- Repérage par Coil
- Bloc opératoire , AG ...





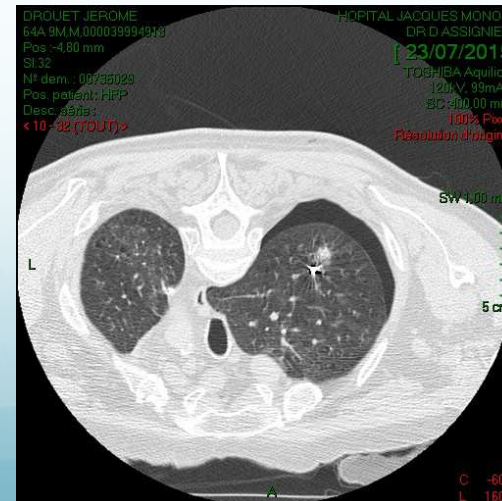
Chirurgie





Chirurgie

- Biopsie-éxérère par thoracoscopie
 - Repérage par Coil
 - Hospitalisation 3/4 jours
 - Drainage pleural : 24 heures
 - Suites plutôt simples.
 - Complications
 - Liées à la pose du coil (expérience du radiologue, état pulmonaire ...)
 - Liées à la chirurgie





Chirurgie



- Expérience Hôpital J. Monod
 - 14 repérages par coil
 - 5 échecs de pose => nouvelle procédure (début d'expérience)
 - Tumeurs bénignes : 4 cas
 - Métastases : 3 cas
 - Tumeurs primitives pulmonaires : 7 cas
 - 1 suffusion hémorragique, 2 pneumothorax (1 drainé)
 - 1 conversion pour coil trop profond